

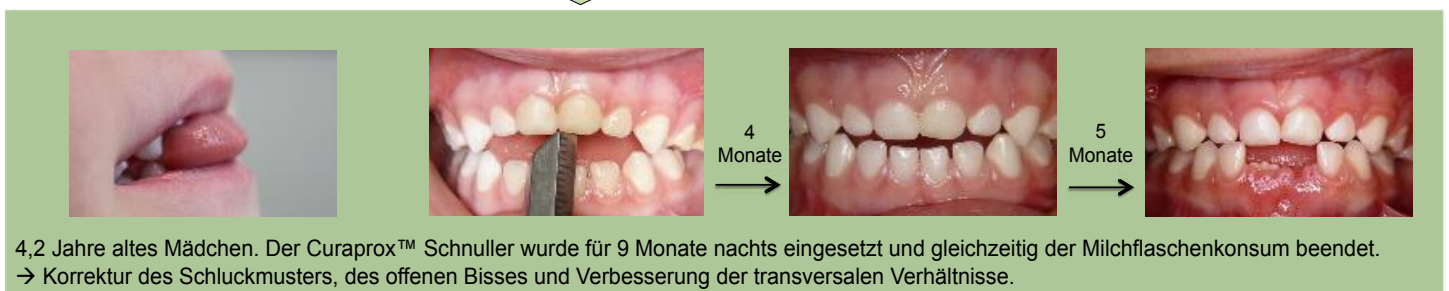
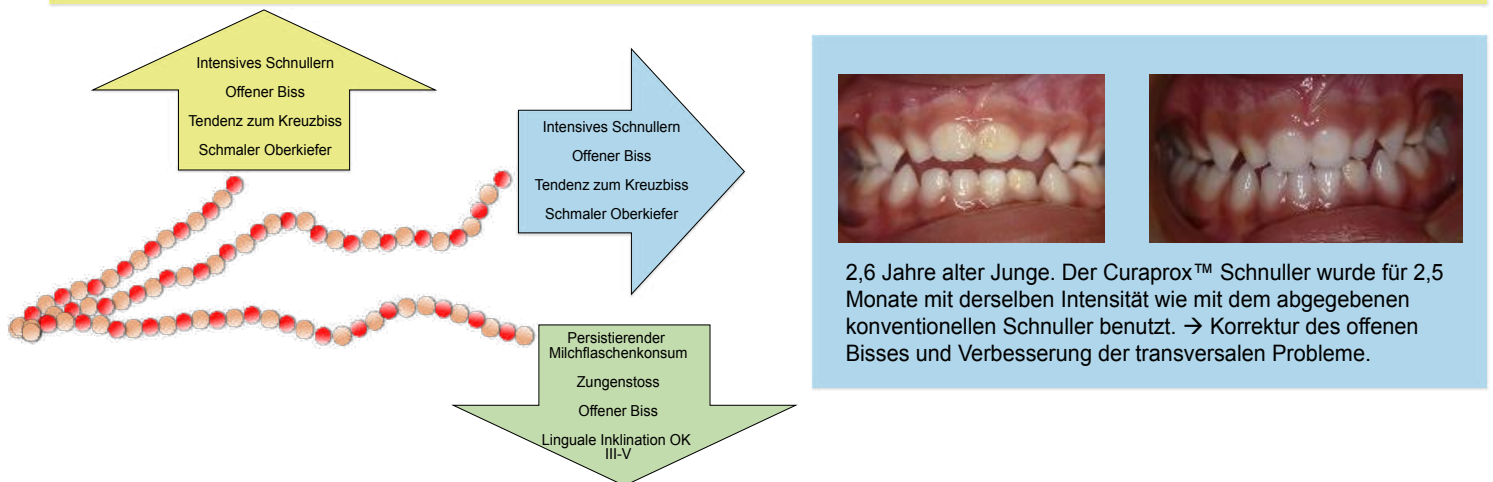
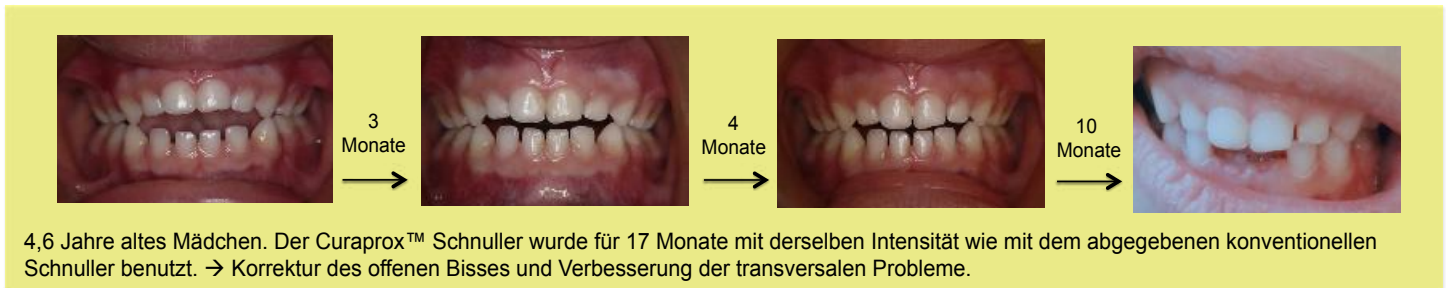
Filippi C¹⁾; Verna C²⁾

¹⁾ Schulzahnklinik Basel, Schweiz

²⁾ Universitätskliniken für Zahnmedizin, Klinik für Kieferorthopädie und Kinderzahnmedizin, Universität Basel, Schweiz

Einleitung

Die Funktion der Zunge wird durch die Verwendung von Schnullern negativ beeinflusst. Ein neues Produkt unterscheidet sich in seiner Morphologie von anderen Schnullern und nimmt damit Einfluss auf die Zungenfunktion. Er soll auch den Kreuzbiss verhindern oder korrigieren. Das Ziel der Case-Series ist die Beurteilung des Einflusses, den der Schnuller auf die Zungenfehlfunktion und den offenen Biss hat. Ebenfalls wurde der Einfluss auf die transversale Entwicklung beurteilt.



Ergebnisse

Die Kinder haben ihren neuen Schnuller akzeptiert und mit denselben Gewohnheiten wie früher benutzt. Die Patienten mit Zungenstoss hatten eine neue Zungenposition gefunden. Alle offenen Bisse waren geschlossen. Die transversalen Probleme wurden in allen Fällen verbessert.

Diskussion

Die Einflüsse sind auf den Gebrauch des Curaprox™-Schnullers und nicht auf das Verzichtens eines Schnullers zurückzuführen. Wir können ausschliessen, dass die Kieferkorrekturen durch andere Einflüsse stattgefunden haben. Die transversalen Verhältnisse können auf Grund der neuen Zungenstellung oder der geänderten Druckverteilung des Teiles, das auf den Gaumen wirkt, verändert worden sein. Ein Teilerfolg bei der transversalen Korrektur könnte durch die Länge des Schnullers bedingt sein, der nur bis zu den ersten Milchmolaren reicht.

Schlussfolgerungen

1. Die Morphologie des Curaprox™-Schnullers erlaubt die Korrektur des offenen Bisses
2. Es gibt einen positiven Einfluss auf die transversalen Verhältnisse

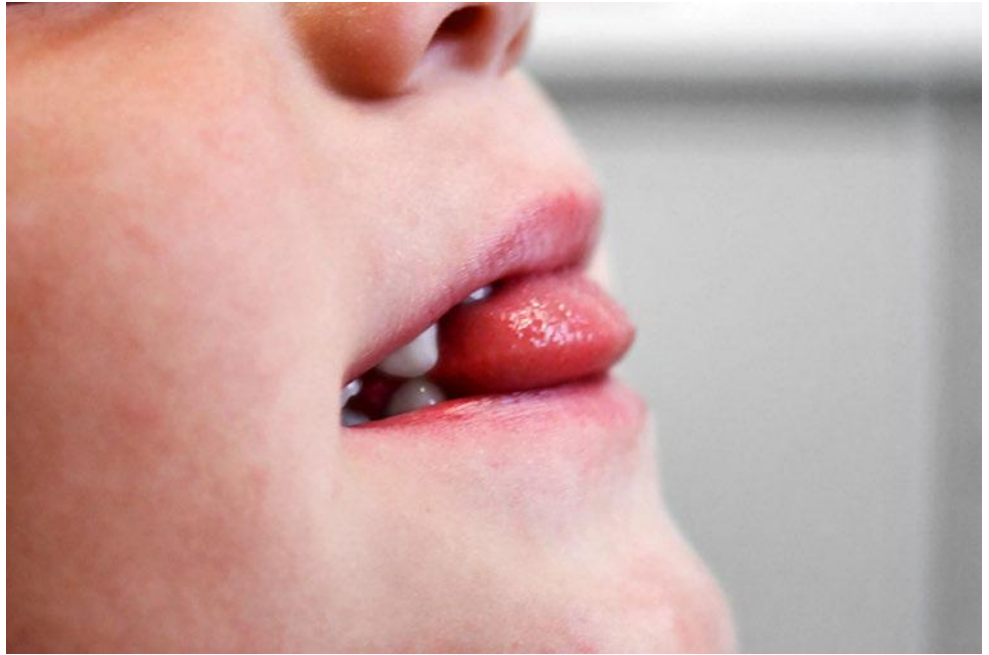Wie auch immer – um aus diesen Beobachtungen evidenzbasierte Aussagen machen zu können, bedarf es randomisierter, klinisch kontrollierter Studien mit Kontrollgruppen in verschiedenen Alterskategorien. Gleichzeitig sind biomechanische Studien zu den dreidimensionalen Effekten des Druckes durch den Schnuller auf den Gaumen notwendig.

CORNELIA FILIPPI¹
ANDREAS FILIPPI²
CARLALBERTA VERNA³

- ¹ Schulzahnklinik Basel, Öffentliche Zahnkliniken Basel-Stadt
- ² Klinik für Zahnärztliche Chirurgie, -Radiologie, Mund- und Kieferheilkunde, Universitätskliniken für Zahnmedizin, Universität Basel
- ³ Klinik für Kieferorthopädie und Kinderzahnheilkunde, Universitätskliniken für Zahnmedizin, Universität Basel

KORRESPONDENZ

Dr. Cornelia Filippi
 Schulzahnklinik Basel,
 Öffentliche Zahnkliniken
 Basel-Stadt
 St. Alban-Vorstadt 12
 4010 Basel
 E-Mail:
 cornelia-filippi@me.com



Frühkindliche kieferorthopädische Therapie mittels Schnuller?

Eine Fallserie

SCHLÜSSELWÖRTER

Offener Biss, Kreuzbiss, Schlucken, Schnuller, Korrekturen

Bild oben: Ausgeprägter offener Biss und persistierendes infantiles Schluckmuster während des Schluckens

ZUSAMMENFASSUNG

Zahnfehlstellungen (frontal offener Biss, seitlicher Kreuzbiss) oder Funktionsstörungen bei kleinen Kindern (persistierendes infantiles Schluckmuster) sind nichts Seltenes. Oft werden diese durch Habits, wie Daumenlutschen oder die Baby Bottle (Schoppenflasche) induziert oder verstärkt. Ziel der vorliegenden Fallserie ist, die Effekte eines neuartigen Schnullers auf die Entwicklung offener Bisse, Kreuzbisse und Zungendysfunktionen zu zeigen. Anhand von drei ausgewählten Fällen einer Fallserie wird die Frühbehandlung solcher Diagnosen im zweiten bis fünften Lebensjahr beschrieben.

Über eine Beobachtungszeit von drei Monaten, neun Monaten und zwei Jahren zeigte sich, dass frontal offene Bisse geschlossen und seitliche Kreuzbisse überstellt werden können. Auch die Umstellung der Zungenfunktion vom persistierenden infantilen Schluckmuster zum adulten Schluckmuster konnte beobachtet werden. Die ersten Ergebnisse sind viel versprechend; die Methode ist einfach und möglicherweise kostensparend. Die bisher geringe Fallzahl belegt noch nicht die Reproduzierbarkeit der Ergebnisse. Aus diesem Grund müssen die Beobachtungen anhand einer Folgestudie an einer grösseren Population verifiziert werden.

Einleitung

Saugen kann bereits im Mutterleib beobachtet werden. Zwischen der 15. und 18. Schwangerschaftswoche wird es erstmals nachweisbar (MILLER ET AL. 2003). Ab der 34. Schwangerschaftswoche ist die Fähigkeit, saugen zu können, fertig ausgebildet (HACK ET AL. 1985). Bei Neugeborenen kann der Saugreflex durch Stimulation der Lippen oder der Zunge herbeigeführt werden. Dies wird genutzt, um Babys während des Fütterns zum Weitsaugen anzuregen (FUCILE ET AL. 2002). Eine mechano-sensorische Stimulation, z.B. durch Gabe eines Schnullers, löst diesen Reflex über den N. trigeminus aus (BARLOW & ESTEP 2006). Durch Wiederholung werden die Bewegungsmuster gebahnt.

Dabei geht es beim Saugen nicht nur um die Nahrungsaufnahme. Es dient der Beruhigung, in den Schlaf zu finden oder Müdigkeit und Langeweile zu überwinden (LARGO 2001). Benutzt werden Schoppenflaschen, Daumen, Finger, Windeln, Bettbezüge oder andere Gegenstände. In der Schweiz benutzen 80 Prozent der ein- bis zweijährigen Kinder einen Beruhigungssauger, knapp 20 Prozent saugen an anderen Gegenständen. Im dritten und vierten Lebensjahr lutscht immer noch mehr als die Hälfte aller Kinder, mit fünf Jahren noch 35 Prozent und mit sieben Jahren noch 5 Prozent (LARGO 2001).

Dass der Gebrauch von Schnullern zu Zahn- und Kieferfehlstellungen führen kann, ist bekannt und belegt (HENSEL & SPLIETH 1998, STAHL ET AL. 2007, CORREA-FARIA ET AL. 2014, SOUSA ET AL. 2014). Die Folgen sind teilweise aufwendige und kostenintensive kieferorthopädische Behandlungen. Diese Fehlentwicklungen des Kiefers haben durch veränderte myofunktionelle Abläufe auch Einfluss auf die Sprachentwicklung. Im Sprachheilpädagogischen Förderzentrum Rostock liess sich bei Patienten mit Anomalien in der Sprachentwicklung nur bei 7 Prozent eine reguläre Gebissentwicklung feststellen (VOSS 2007).

Während der Brustfütterung müssen die Babys die Brustwarze der Mutter durch eine anteriore Bewegung des Unterkiefers stabilisieren, um effizient Milch aufnehmen zu können. Dieses Bewegungsmuster fördert die kindliche Mund-, Zungen- und Kiefermuskulatur. In der Folge verbessert sich die Sprachentwicklung im Vergleich zu Kindern, die mit der Baby Bottle (Schoppenflasche) ernährt wurden (DEE ET AL. 2007). Hingegen führt vergleichbares Trinken aus einer Baby Bottle (Schoppenflasche) bei häufigem Gebrauch zum persistierenden infantilen Schluckmuster (Zungenstoss), da die Zunge die Menge der freigegebenen Flüssigkeit steuern muss. Die Konsistenz der künstlichen Brustwarze und deren runde Form drücken die Zunge

nach unten. Es ist ein negativer Druck (Unterdruck) notwendig, um die Flüssigkeit in den Mund zu ziehen. Gleichzeitig wird die Wange eingezogen. Diese ist jedoch nicht abgestützt, wenn sich die Zunge am Zungenboden anstatt am Gaumen befindet. Der Zahnbogen wird beeinflusst durch diese nach innen gerichtete Kraft (zentripedaler Druck). Das Breitenwachstum (transversales Wachstum) wird verhindert bzw. in die Gegenrichtung beeinflusst. Diese Einschränkung des Wachstums kann die Ursache für die Entstehung des seitlichen Kreuzbisses sein. Zusätzlich begünstigt die runde Form des Saugers die Entwicklung eines offenen Bisses. Der Zungenstoss hält den offenen Biss offen, da die Frontzähne verdrängt werden; Lispeln wird begünstigt.

Zusätzlich wurden seitlicher Kreuzbiss, Rückverlagerung des Unterkiefers und Verlagerung der Zunge mit Schluck- und Sprachstörungen beobachtet (CORREA-FARIA ET AL. 2014).

Da grundsätzlich alle Kinder in den ersten Lebensjahren lutschen, stellt sich die Frage nach dem am besten geeigneten «Lutschobjekt». Dieses sollte das Saugbedürfnis befriedigen, ohne dabei das Kieferwachstum und die Zahngesundheit einzuschränken, zu gefährden, zu behindern oder zu zerstören (LARGO 2001). Idealerweise sollte nach dem Durchbruch aller Milchzähne und somit etwa im Alter von zweieinhalb Jahren das Saugen beendet werden. Die Nebenwirkungen von Schnullern hängen neben der Intensität der Benutzung auch von der Morphologie des Saugers ab. Einzelne Sauger auf dem Markt mit modifizierter Morphologie begrenzen z.B. die Entwicklung eines offenen Bisses (Dentistar, Fa. Novatex, Patten, Deutschland). Der neuartige Schnuller Curaprox (Fa. Curaden, Dietikon, Schweiz) verspricht eine andere Druckverteilung auf den Oberkiefer als alle bisher verfügbaren Modelle. Die flache Form des Saugers imitiert die natürliche flache Form der Mundhöhle beim Saugen, was die Entwicklung offener Bisse verhindern könnte (Abb. 1). Die weiche zentrale Halbkugel des Schnullers wird von der Zunge des Babys beim Saugen komprimiert und erzeugt dadurch eine transversale Kraft, welche die Entwicklung schmaler Oberkiefer und Kreuzbisse verhindern könnte (Abb. 2 und 3). Das Lippenschild steht vom Unterkiefer ab. Dies soll der Lippenmuskulatur den nötigen Freiraum geben, damit der Unterkiefer nicht durch den Druck des Lippenschildes in eine retrograde Position geschoben wird.

In den nachfolgend ausgewählten Fällen wurde davon ausgegangen, dass eine Wirksamkeit der Druckverteilung nicht nur



Abb. 1 Schnuller im Vergleich: jeweils grösste Grösse von links nach rechts, Beispiel einer üblichen Morphologie MAM (Fa. BAMED AG, Wollerau, Schweiz), modifizierter Morphologie Dentistar (Fa. Novatex, Patten, Deutschland), neuartige Morphologie Curaprox (Fa. Curaden, Dietikon, Schweiz)

präventiv, sondern auch therapeutisch wirksam sein könnte. Anhand von drei Fallberichten werden die therapeutischen Möglichkeiten dargestellt.

Material und Methode

Zu Beginn wurde eine Befragung durchgeführt und festgestellt, ob Baby Bottle (Schoppenflasche), Schnuller (Nuggi) oder andere Lutschobjekte noch in Gebrauch waren. Der Testschnuller der Grösse 2 hat eine dreieckige Form und geht an der Dreiecksspitze in einen Schaft über, der an seiner schmalsten Stelle 20 mm breit ist. Das Mundstück hingegen misst an der breitesten Stelle 25 mm. An der längsten Stelle von der Verankerung am Schild bis zum dorsalsten Punkt misst er 23 mm, die geringste Distanz befindet sich in der Saugermittle nach dorsal und beträgt 21 mm. In der Saugermittle befindet sich jeweils nach lingual und palatinal eine halbkugelförmige Erhebung mit einem Durchmesser von 10 mm. Die Flügel sind 4 mm dick, die beiden Halbkugeln haben insgesamt mit dem Luftkissen eine Höhe von 10 mm. Die seitlichen Flügel haben an den Rändern Aussparungen, die sich bei einem schmalen Oberkiefer an die Zahnreihen anlegen können. Die Voraussetzung für die Wirksamkeit des neuartigen Schnullers bedingt, dass keine anderen Objekte benutzt werden. Die Verwendung von Schoppenflaschen wurde durch das Trinken aus Bechern oder Flaschen mit einer Mindestöffnung von 15 mm (z.B. Öffnung Mineralwasserflasche) ersetzt. Zum Lutschen bzw. Saugen diente ausschliesslich der abgegebene neuartige Testschnuller. Die Dauer des Gebrauchs war individuell unter-

schiedlich. Mindestens jedoch in der Nacht oder zum Einschlafen wurde der Schnuller verwendet.

Fallberichte

Fall 1

Eine kariesaktive Patientin stellte sich im Alter von vier Jahren und zwei Monaten mit offenem Biss in der Schulzahnklinik Basel vor. Sie benutzte noch immer die Baby Bottle (in der Nacht, aber auch zum Trösten), zeigte sehr viel Plaque, und der Schnuller (Nuggi) war ihr vor Kurzem abgewöhnt worden. Morphologisch und funktionell zeigte sie einen ausgeprägten offenen Biss von 7 mm mit Mundatmung (die Milchmolaren hatten okklusalen Kontakt, Zahn 75 fehlte) und ein persistierendes infantiles Schluckmuster (Zungenstoss) während des Schluckens (Abb. 4). Therapeutisch wurde nicht nur das Zähneputzen intensiviert, sondern auch die Baby Bottle in der Nacht gegen den Curaprox-Schnuller (Curaden, Dietikon, Schweiz, Grösse 2) ausgetauscht (Abb. 5). Eine weitere funktionelle Therapie erfolgte nicht. Im Recall zeigte sich nach sechs Wochen eine Reduktion des offenen Bisses auf 5 mm (Abb. 6), nach fünf Monaten auf 2 mm (Abb. 7) und nach neun Monaten war der Überbiss regulär und die Mundhygiene hatte sich deutlich verbessert (Abb. 8). Auch das Schluckmuster hat sich vom viszeralen zum adulten Schlucken verändert (Abb. 9). Die Akzeptanz gegenüber dem neuen Schnuller bei Eltern und Kind war während der gesamten Behandlungszeit gegeben. Die Umstellung von der Baby Bottle auf den Schnuller erfolgte problemlos. Das Abge-

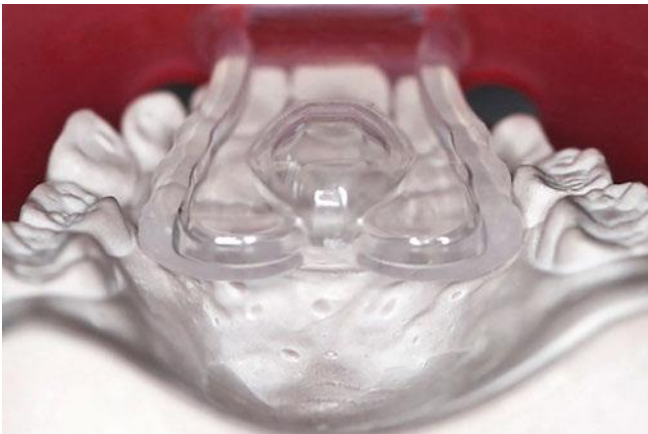

Abb. 2 Schnuller am Modell: passive Lage des neuartigen Schnullers im Mund

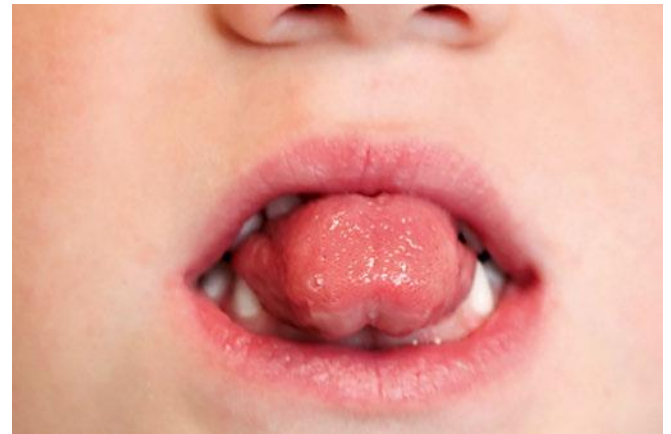

Abb. 4 Ausgangssituation Fall 1 vor Behandlungsbeginn (frontale Ansicht)



Abb. 3 Schnuller am Modell: Der Druck der Zunge auf die Halbkugel in der Mitte des Schnullers übt eine transversale Kraft auf den Oberkiefer aus.

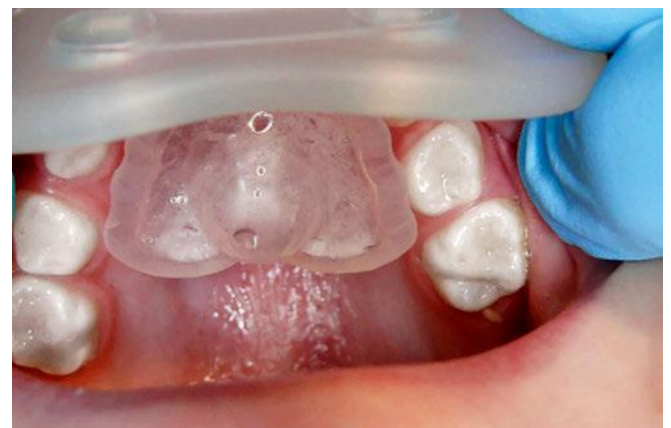

Abb. 5 Fall 1: Curaprox-Schnuller Grösse 2 vor Behandlungsbeginn in situ

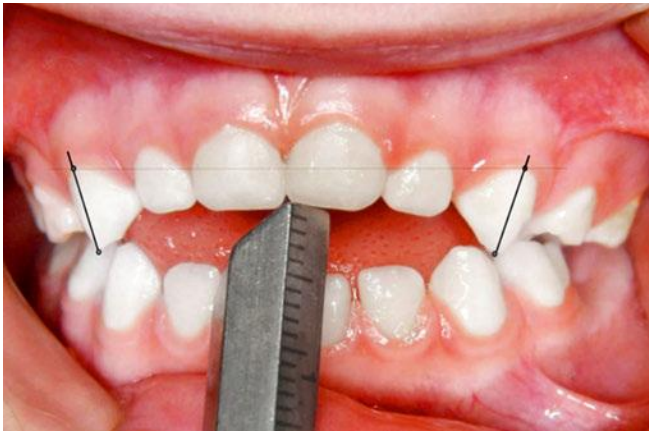


Abb. 6 Fall 1: Reduktion des offenen Bisses sechs Wochen nach Behandlungsbeginn auf 5 mm (Foto der Ausgangssituation wurde nicht angefertigt). Die Zähne 53 und 63 sind nach bukkal gekippt, die Kippung und transversale Dimension ändert sich im Verlauf (siehe Abb. 7, Abb. 8).

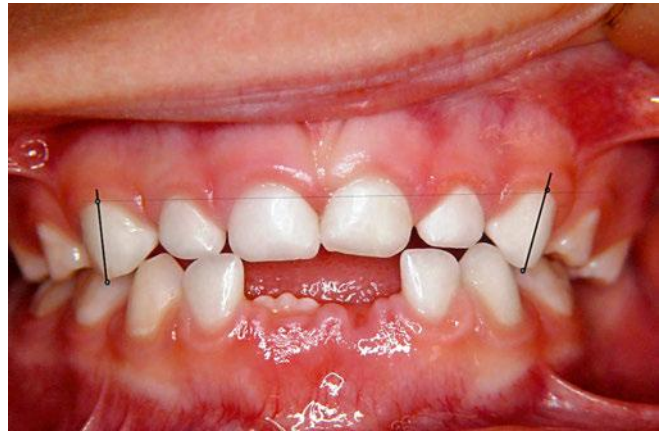


Abb. 8 Fall 1: Nach neun Monaten zeigte sich ein regulärer Überbiss (frontale Ansicht), und ein transversales Wachstum ...

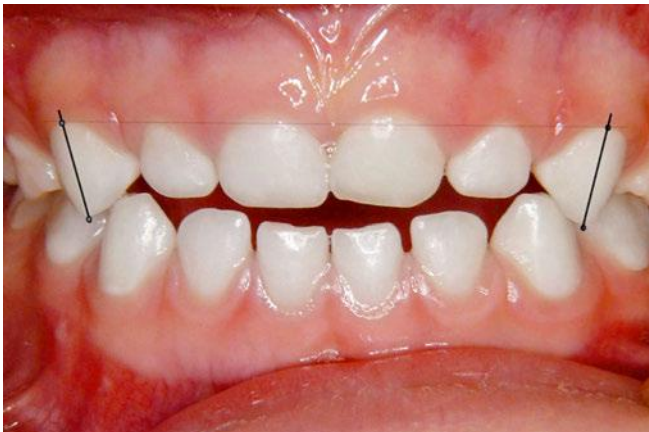

Abb. 7 Der offene Biss hat sich nach fünf Monaten auf 2 mm verkleinert. Eine transversale Vergrößerung und Aufrichtung der Zähne 53 und 63 ist zu beobachten.

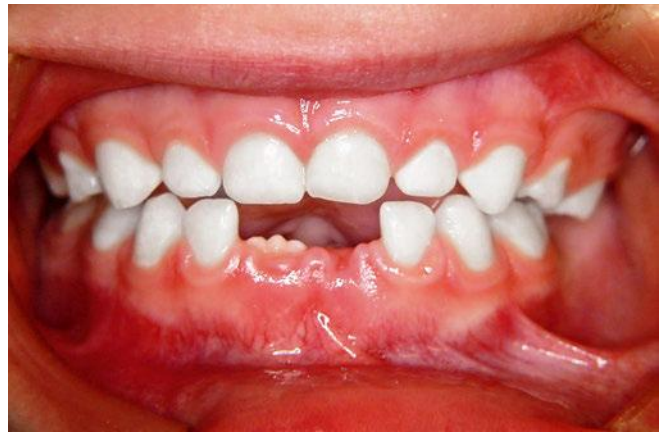

Abb. 9 ... und beim Schlucken geht die Zungenspitze deutlich zur Papilla incisa. Das Schluckmuster hat sich vom viszeralen zum adulten Schlucken verändert. In diesem Moment des Schluckens befindet sich die Okklusion nicht in maximalem Seitenzahnkontakt.

wöhnen des Schnullers nach der Behandlungszeit von neun Monaten stellte kein Problem dar.

Fall 2

Ein Mädchen stellte sich im Alter von vier Jahren und sechs Monaten zum zweiten Mal in der Schulzahnklinik Basel vor. Die Patientin wurde etwa ein Jahr zuvor das erste Mal gesehen. Die Empfehlung, den Schnuller (Nuggi) abzugewöhnen, konnte damals nicht umgesetzt werden. Das Mädchen benutzte den Schnuller stets zum Einschlafen. Ein Jahr später nun stellte der Vater sie erneut vor. Ihm war die Zahnstellung aufgefallen, über die er nun beraten werden wollte. Morphologisch und funktionell zeigte die Patientin einen offenen Biss mit Kopfbiss der Zähne 53 und 83, einen Kreuzbiss der Zähne 63 und 73, jedoch kein persistierendes infantiles Schluckmuster (Zungenstoss) (Abb. 10). Eine Baby Bottle wurde nicht mehr benutzt. Therapeutisch wurde der Schnuller der Patientin gegen den Curaprox-Schnuller (Grösse 1), der nun zum Einschlafen benutzt werden sollte, ausgetauscht. Nach einem Monat wurde er gegen einen Curaprox-Schnuller der Grösse 2 ersetzt. Bereits nach dreimonatiger Behandlungsdauer zeigten sich eine deutliche Reduktion des offenen Bisses sowie die Korrektur des Kopf- bzw. Kreuzbisses der Milcheckzähne (Abb. 11). Nach insgesamt zweijähriger Therapiedauer zeigt sich ein normaler Overbite der

Milchfrontzähne; der Kopf- bzw. Kreuzbiss im Bereich der Milcheckzähne war korrigiert (Abb. 12). Auch hier war die Akzeptanz gegenüber dem neuen Schnuller während der gesamten Behandlungszeit gegeben. Das Abgewöhnen des Schnullers nach der Behandlungszeit stellte nach Angaben der Eltern, die inzwischen mit der Familie in die Türkei umgezogen waren, kein Problem dar.

Fall 3

Eine Mutter stellte ihren Sohn im Alter von zwei Jahren und fünf Monaten erstmals in der Schulzahnklinik in Basel vor. Ihr war die veränderte Zahnstellung aufgefallen. Morphologisch und funktionell zeigten sich ein frontal offener Biss sowie ein Kopfbiss der ersten Milchmolaren (Abb. 13). Die zweiten Milchmolaren befanden sich im Durchbruch. Ein Trinken aus der Baby Bottle (Schoppenflasche) fand nicht mehr statt, ein Schnuller (Nuggi) wurde mehr oder weniger den ganzen Tag und in der Nacht benutzt. Therapeutisch wurde der Schnuller des Patienten gegen den Curaprox-Schnuller Grösse 2 ausgetauscht. Nach dreimonatiger Therapie hatte sich der Biss geschlossen, die zweiten Milchmolaren waren durchgebrochen (Abb. 14). Auf dem Abschlussbild ist zu erkennen, dass der Patient leicht protrudiert. Die Okklusion ist daher noch nicht abschliessend zu beurteilen. Es scheint jedoch, dass sich die ersten Milchmolaren

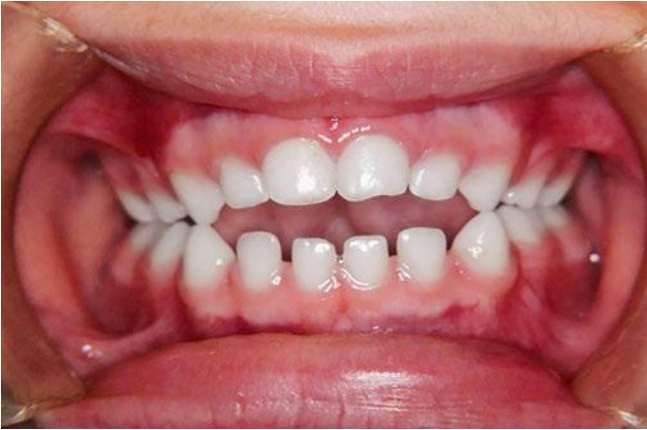

Abb. 10 Ausgangssituation Fall 2 vor Behandlungsbeginn im Alter von vier Jahren und sechs Monaten (frontale Ansicht): offener Biss mit Kopfbiss der Zähne 53 und 83 und Kreuzbiss der Zähne 63 und 73

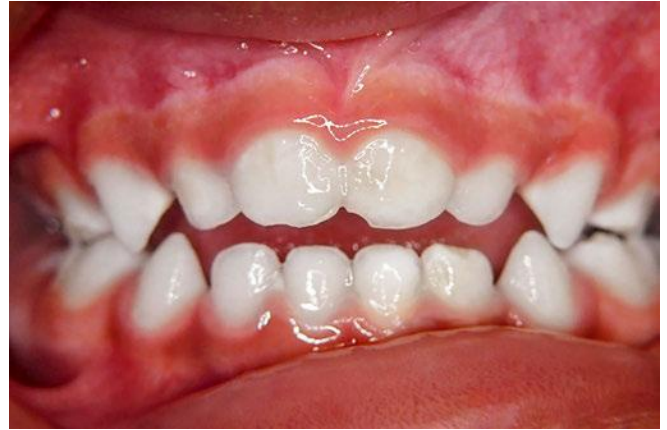

Abb. 13 Ausgangssituation Fall 3 vor Behandlungsbeginn im Alter von zwei Jahren und fünf Monaten (frontale Ansicht): frontal offener Biss sowie Kopfbiss der 1. Milchmolaren

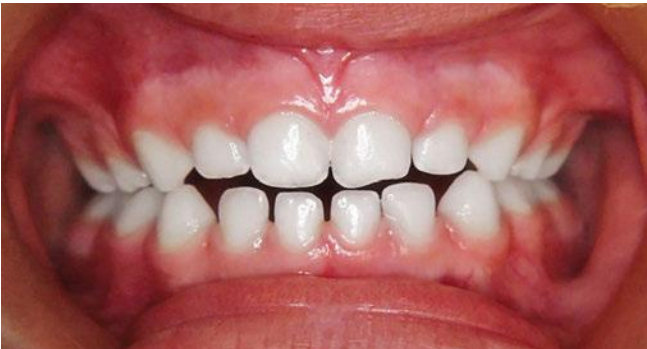

Abb. 11 Fall 2: Reduktion des offenen Bisses drei Monate nach Behandlungsbeginn sowie Korrektur von Kopf- bzw. Kreuzbiss der Milchzähne

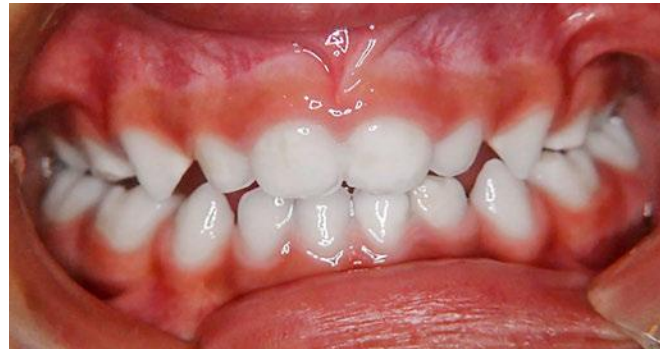

Abb. 14 Fall 3 nach dreimonatiger Therapie: geschlossener Biss, die 2. Milchmolaren sind durchgebrochen

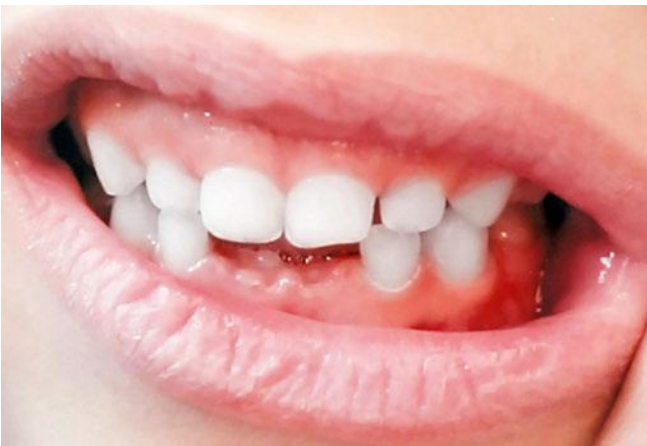

Abb. 12 Fall 2: normaler Overbite der Milchfrontzähne bei begunnenem Zahnwechsel nach insgesamt zweijähriger Benutzung (Bild der Eltern, die in die Türkei umgezogen sind).

in regulärem Überbiss befinden. Die Abgabe des Schnullers nach Ende der Behandlung stellte kein Problem dar.

Diskussion

In den drei präsentierten Fällen wurde die regulierende Wirkungsweise des Curaprox-Snüllers dargestellt. Allen Kindern war gemeinsam, dass die Kieferfehlstellung durch ein Saughabit entstanden ist. Im Gegensatz zu allen bisher in der Literatur beschriebenen Beruhigungssaugern unterscheidet sich dieser durch seine möglicherweise andere Druckverteilung auf den Oberkiefer. Vermutlich funktioniert die Druckübertragung fol-

gendermassen: Bei Betrachtung des Sauganteiles aus der Perspektive von innen an einem Modell erkennt man, dass durch Druck von unten die Seitenflügel des Saugers am Gaumendach entlanggleiten. Vermutlich erfolgt die Druckverteilung nicht auf die palatinale Sutur. Vielmehr findet wohl eine flächenhafte Kraftverteilung statt. Bis zu diesem Zeitpunkt wurde das biomechanische Verhalten von Schnullern nur an Schnullern mit flachen und runden Formen untersucht. Die Schnuller mit flacher Morphologie neigen dazu, die Kräfte gleichmässiger am Gaumen zu verteilen und vor allen Dingen eine geringere Belastung an dem vorderen Alveolarkamm darzustellen (LEVRINI ET AL. 2007). Allerdings gibt es bis heute noch keine Untersuchung eines flachen Schnüllers, dessen Querabmessung durch die Zunge aktiviert wird, wie im Fall des Curaprox-Snüllers. Diese Impulse, die direkt das Breitenwachstum des Oberkiefers beeinflussen können, können in allen drei beschriebenen Fällen den offenen Biss, im Fall 2 und 3 zusätzlich den Kopfbiss und im Fall 2 den beginnenden Kreuzbiss korrigiert haben.

Selbst wenn die Zunge nur mit der Spitze auf die Verdickung drückt, findet eine Druckverteilung auf den Oberkiefer statt. Die Zunge wird durch den kugelförmigen Teil in der Mitte des vorderen Zungendrittels nach unten gedrückt. Dadurch biegt sich der Zungenrand nach oben. Auch die Zungenspitze folgt dieser Bewegungsrichtung nach palatinal. Dies lenkt die Zunge aus dem viszeralen Schluckmuster in das adulte Schluckmuster (siehe Fall 1). Die Lippen müssen den Schaft festhalten. Damit werden die Lippe und die Zunge trainiert. Die erlernten Bewegungsmuster bleiben auch nach Absetzen von Trainingsgeräten erhalten. Dies führt dazu, dass auch ohne weiteren Snüller-

gebrauch der Lippen- und Zungendruck korrigierend auf die Zahnstellung einwirkt.

Bisher hat sich erst eine einzige Studie mit der kieferorthopädischen Wirkungsweise von Schnullern beschäftigt. Untersucht wurde der Dentistar-Beruhigungssauger (Fa. Novatex, Pattensen, Deutschland), welcher einer Gruppe von Babys nach der Geburt gegeben wurde. Nach einer Behandlung über einen Zeitraum von 16 Monaten zeigte sich in 5 Prozent der Fälle ein offener Biss, bei einem herkömmlichen Schnuller (NUK, Fa. Mapa, Zeven, Deutschland) in 38 Prozent der Fälle und bei alleiniger Brustfütterung ohne Schnuller in keinem einzigen Fall (0 Prozent) (ZURALSKI 2013). Daten über den Einfluss auf transversale Fehlentwicklungen des Oberkiefers wurden nicht erhoben.

Möglicherweise korrigieren sich offene Bisse auch von alleine. Wie eine Untersuchung bei 3041 Kindern zeigt, ist dies jedoch seltener der Fall als erwartet. Während im Milchgebiss bei 11,4 Prozent der Kinder ein offener Biss diagnostiziert wird, sind es bei Nachuntersuchungen im frühen Wechselgebiss immer noch 9,5 Prozent. Somit fand nur vergleichsweise selten eine Autokorrektur des offenen Bisses statt (SALBACH ET AL. 2012). Damit dies gelingt, sollten jedoch Baby Bottles (Schoppenflasche), Trinklerngefässe oder Aufsätze wie bei Sportlerflaschen nicht mehr benutzt werden. Der Zungenstoss bleibt bei Benutzung dieser Trinkgefässöffnungen erhalten und wirkt der Umstellung des Schluckmusters entgegen. Daher sollten die Lippen beim Schlucken geschlossen werden können; dies ist nur bei Trinkgefässen mit entsprechend grosser Öffnung möglich.

Die Akzeptanz durch die Eltern und durch die Kinder war in den von uns beschriebenen Fällen vorhanden. Der gewünschte Erfolg stellte sich meist nach Monaten und spätestens nach zwei Jahren ein. Danach erfolgte das Weglassen des Schnullers problemlos.

Ob dieser Schnuller auch zur Prävention offener Bisse oder seitlicher Kreuzbisse eingesetzt werden könnte, kann heute nicht beantwortet werden. Auch bei Kindern mit Downsyndrom wäre eine Korrektur des Zungenstosses und bei Kindern mit Lippen-Kiefer-Gaumen-Spalten eine bessere transversale Entwicklung des Oberkiefers wünschenswert. Bei einer besse-

ren Kontrolle der Zungen- und Lippenfunktion würde sich auch die Einführung eines solchen Trainings bei Mundatmern anbieten, bei denen man eine höhere Karies- und Gingivitisprävalenz findet (NASCIMENTO FILHO ET AL. 2004, VOSS 2007). Sollte sich die Beobachtung der Korrektur des Schluckmusters in einer grösseren Fallzahl reproduzieren lassen, ergäbe sich eine völlig neue Therapiemöglichkeit, die *en passant* stattfindet.

Schlussfolgerung

Die ersten Ergebnisse durch den Einsatz des neuen Schnullers sind ermutigend. Um eine evidenzbasierte Empfehlung erarbeiten zu können, bedarf es jedoch weiterer Untersuchungen, welche nicht nur die therapeutischen und biomechanischen Effekte, sondern auch die Akzeptanz bei den Kindern untersuchen müssen.

Abstract

FILIPPI C, FILIPPI A, VERNAC: **Orthodontic therapy in the early childhood using pacifier? A case series.** (in German). SWISS DENTAL JOURNAL SSO 125: 959-964 (2015)

Dental malocclusions (open bite and lateral cross-bite) or functional disturbances (persistent infantile swallowing) in young children do not occur rarely. They are often induced or reinforced by oral habits, such as thumb sucking or bottle feeding.

The aim of this case series is to show the effect of a new type of pacifier on the development of open bite, cross-bite or tongue dysfunction. Three cases selected from the case series are reported to describe the effect of early treatment through the pacifier on the above-mentioned malocclusions in the 2nd and 5th years of age.

The longitudinal observation after 3, 9 and 24 months of use has shown that the open bite and the posterior cross-bite can be reduced. A shift from an infantile swallowing pattern to a mature one has also been observed.

The results are promising: the method is simple and possibly cost-reducing. However, the limited number of cases presented does not support the reproducibility of the results. For this reason the reported observations have to be verified by a longitudinal study in a larger population.

Literatur

- BARLOW S M, ESTEP M: Central pattern generation and the motor infrastructure for suck, respiration and speech. *J Com Dis* 39: 366-380 (2006)
- CORREA-FARIA P, RAMOS-JORGE M L, MARTINS-JUNIOR P A, VIEIRA-ANDRADE R G, MARQUES L S: Malocclusion in preschool children: prevalence and determinant factors. *Eur Arch Paediatr Dent* 15: 89-96 (2014)
- DEE D L, LI R, LEE L C, GRUMMER-STRAWN L M: Associations between breastfeeding practices and young children's language and motor skill development. *Pediatrics*: 119 Suppl 1: S92-98 (2007)
- FUCILE S, GISEL E G, LAU C: Oral stimulation accelerates the transition from tube to oral feeding in preterm infants. *J Pediatr* 141: 230-236 (2002)
- HACK M, ESTABROOK M M, ROBERTSON S S: Development of sucking rhythm in preterm infants. *Early Hum Dev* 11: 133-240 (1985)
- HENSEL E, SPLIETH C: Gesundheitszustand, Morphologie und Funktion der 1. Dentition. *Dtsch Zahnärztl Z* 53: 398-402 (1998)
- MILLER J L, SONIES B C, MACEDONIA C: Emergence of oropharyngeal, laryngeal and swallowing activity in the developing fetal upper aerodigestive tract: an ultrasound evaluation. *Early Hum Dev* 71: 61-87 (2003)
- NASCIMENTO FILHO E, MAYER M P A, PONTES P, PIGNATARI A C C, WECKX L L M: Caries prevalence, levels of mutans Streptococci, and gingival and plaque indices in 3.0- to 5.0-year-old mouth breathing children. *Caries Res* 38: 572-575 (2004)
- LARGO R: Babyjahre. Piper Verlag München: 462-463 (2001)
- LEVRINI L, MERLO P, PARACCHINI L: Different geometric patterns of pacifiers compared on the basis of finite element analysis. *Eur J Paediatr Dent* Dec 8(4): 173-8 (2007)
- SALBACH A, GRABOWSKI R, STAHL DE CASTILLON F: Der Einfluss orofazialer Dysfunktionen auf die Gebissentwicklung im Milch- und frühen Wechselgebiss. *Quintessenz* 63: 1427-1437 (2012)
- SOUSA R V, RIBEIRO G L, FIRMINO R T, MARTINS C C, GRANVILLE-GARCIA A F, PAIVA S M: Prevalence and associated factors for the development of anterior open bite and posterior crossbite in the primary dentition. *Braz Dent J* 25: 336-34 (2014)
- STAHL F, GRABOWSKI R, GAEBEL M, KUNDT G: Zusammenhang von Okklusionsbefunden und orofazialer myofunktionellen Status im Milch- und frühen Wechselgebiss Teil II: Häufigkeit von orofazialen Dysfunktionen. In: Fortschritte der Kieferorthopädie Vol. 68: 74-90 (2007)
- VOSS E: Zahngesundheit, Gebissentwicklung und myofunktioneller Status bei Kindern eines Spracheilpädagogischen Förderzentrums. *Med Diss Universität Rostock* (2007)
- ZURALSKI H E: Klinische Studie zur Bewertung der kieferorthopädischen Bedeutung eines neuartigen Schnullers bei 27 Monate alten Kindern. *Med Diss Universität Düsseldorf* (2013)